

Neue dreidimensionale diagnostische Verfahren in der Herzchirurgie

Raffaele De Simone*, Ivo Wolf, Mark Hastenteufel, Gerald Glombitza, Sibylle Link*,
Hans-Peter Meinzer, Siegfried Hagl*, Christian F. Vahl*

Deutsches Krebsforschungszentrum, Abt. MBI / H0100
Im Neuenheimer Feld 280, 69120 Heidelberg

*Chir. Universitätsklinik Heidelberg, Abt. Herzchirurgie
Im Neuenheimer Feld 110, 69120 Heidelberg

Email: raffaele_de_simone@med.uni-heidelberg.de

Abstract: Dreidimensionale Doppler-echokardiographische Verfahren liefern eine Vielzahl hochwertiger qualitativer und quantitativer diagnostischer Informationen, die für die Operationsplanung und die funktionelle Auswertung der Operationsergebnisse von großer Bedeutung sind. Ein für diesen Zweck neuentwickeltes Auswertesystem wird kurz vorgestellt. Außerdem werden Ergebnisse von in vivo und in vitro Studien zur Untersuchung verschiedener Methoden der Regurgitationsvolumetrie präsentiert.

1 Einleitung

Erkrankungen des Herz-Kreislaufsystems sind eine der häufigsten Todesursachen in hochentwickelten Gesellschaften. Entsprechend hoch ist das medizinische Interesse an geeigneten, möglichst quantitativen Diagnosemöglichkeiten.

Die Farbdoppler-Echokardiographie ist heute der klinische Standard für die Beurteilung von Klappenvitien und der durch sie verursachten intrakardialen Blutflussstörungen. Die Farbdoppler-Echokardiographie ist jedoch ein zweidimensionales diagnostisches Verfahren, das die geometrische komplexe Ausdehnung intrakardialer Blutflussstörungen nur begrenzt darstellen und quantifizieren kann. Ziele dieses Projektes sind: (1) die Entwicklung eines diagnostischen Verfahrens zur dreidimensionalen (3D) Rekonstruktion und Darstellung der einzelnen Farbdoppler Flussgeschwindigkeitssignale in der originalen Farbkodierung; (2) die Analyse, Messung und Trennung von normalen und pathologischen intrakardialen Flüssen durch die Entwicklung eines automatischen Segmentierungsverfahrens zur Darstellung und Quantifizierung der Regurgitationsjets; (3) die Anwendung der in drei Dimensionen gemessenen Regurgitationsjetvolumina als diagnostische Parameter zur Messung des Schweregrades der Mitralsuffizienz; (4) die systematische Untersuchung von intrakardialen Blutflussstörungen bei verschiedenen Klappenvitien.

2 Stand der Forschung

Die Darstellung und die Messung des intrakardialen Blutflusses ist eine grundlegende Herausforderung der klinischen Kardiologie. Die Angiographie ist ein invasives Verfahren, welches nur eine Projektion der Kontrastmittelfärbung in einem zweidimensionalen Bild wiedergibt. Die Entwicklung der Farbdoppler-Echokardiographie versprach eine Art der nichtinvasiven Angiographie, jedoch wieder in einem tomographischen, zweidimensionalen bildgebenden Verfahren. Die Entwicklung eines dreidimensionalen Rekonstruktionsverfahrens der Farbdopplersignale war das nächste Ziel verschiedener Arbeitsgruppen, die die kardiale Blutflussdynamik erforschten.

Die quantitative Beurteilung der Mitralinsuffizienz ist eines der am meisten erforschten Themen der klinischen Kardiologie. Eine zuverlässige Methode für die Messung der Regurgitationsvolumina bei Patienten existiert bisher jedoch noch nicht. Der neu entwickelte dreidimensionale Farbdoppler bietet eine aufschlussreiche diagnostische Technik bei Patienten mit Herzklappenvitien. Keine Studie zeigte bislang, dass die Mitralinsuffizienz durch das Volumen von Regurgitationsjets echokardiographisch quantifiziert werden kann.

3 Material und Methoden

Im Rahmen des Sonderforschungsbereichs 414 sind ideale Voraussetzungen gegeben, durch enge Zusammenarbeit von Medizinern und Informatikern neue spezifische Software zur funktionellen und anatomischen Analyse des Herzens zu entwickeln und sie zur Untersuchung patientenbezogener und krankheitsspezifischer Fragestellungen einzusetzen. Durch methodische Vorarbeiten standen bereits einzelne technische Verfahren für die 3D Verarbeitung der tomographischen bildgebenden medizinische Befunde zur Verfügung. Der „dreidimensionale Farbdoppler“ ist ein neues diagnostisches Verfahren, das von unseren Arbeitsgruppen in Heidelberg entwickelt wurde [Gl98, De99, De00].

Verarbeitet werden transösophageale, drei- bzw. vierdimensionale echokardiographische Daten. Die transösophageale Doppler-Echokardiographie (TEE) ist ein Ultraschallverfahren, bei dem der Ultraschallkopf durch die Speiseröhre eingeführt wird. Neben der Abbildung des Gewebes gewinnt man gleichzeitig mit Hilfe des Dopplereffekts Informationen über die Bewegung von Objekten, insbesondere von Blut. Drei- bzw. vierdimensionale Aufnahmen werden meist mittels Rotationsakquisition realisiert, d. h. es wird – EKG- und Atem-getriggert – eine zweidimensionale Schicht über alle Zeitpunkte aufgenommen und dann um einen bestimmten Winkelschritt (2° - 5°) weiterrotiert. Das Ergebnis ist eine Aufnahme in Zylinderkoordinaten.

Im ersten Schritt wurde die Anpassung der Software an die echokardiographischen Aufnahmen durchgeführt. Die primär in Zylinderkoordinaten vorliegenden Daten werden in ein kartesisches Koordinatensystem transformiert [Gl98].

Die Prinzipien der Bildgebung der Farbdoppler-Echokardiographie sind das Backscatter- und das Doppler-Verfahren. Beim ersten wird die Intensität des reflektierten Signals über die Schallrichtung und die Laufzeit in Bilddaten umgewandelt. Dadurch werden

morphologische Veränderungen und Bewegungen von intrakardialen Strukturen abgebildet. Beim Farbdopplerverfahren wird die Dopplerverschiebung des eingestrahlten Signals ausgenutzt, um die intrakardialen Flüsse abzubilden. Die digitalen Bilddaten der TEE Untersuchungen werden als Backscatterdaten und Farbdopplerdaten getrennt abgelegt und können dementsprechend auch separat weiter verarbeitet werden. Die Farbdopplersignale enthalten Informationen über die Flussgeschwindigkeit und die Flussturbulenz. Beide Parameter werden verarbeitet, um eine automatische Trennung (Segmentierung) der Insuffizienzjets von den Verdrängungsflüssen zu erzielen [G198]. Diese 3D-Farbdoppler-Technik erlaubt die Flussinformation nicht nur in drei Dimensionen darzustellen, sondern auch quantitativ zu berechnen.

4 Entwicklung eines neuen 3D-Auswertesystems (EchoAnalyzer®)

Die im Rahmen des Projekts entwickelten diagnostischen Analysefunktionen waren von der Bedienbarkeit noch nicht für den routinemäßigen Einsatz ausgelegt. Diese Funktionen sind nun in einfach anwendbarer Form in ein interaktives 3D-Auswertesystem (EchoAnalyzer®) integriert [Wo01a].

Das integrierte Softwaresystem EchoAnalyzer® enthält zur Zeit interaktive, vierdimensionale Volumenvisualisierung von wahlweise separater oder kombinierter Backscatter-/Doppler-Information, Quantifizierung und Darstellung des zeitlichen Verlaufs des Regurgitationsvolumens mit dem in der ersten Phase eingeführten und inzwischen weiterentwickelten Verfahren, Segmentierungsalgorithmen [Wo00a] zur Messung von Ejektionsfraktion, Herzzeitvolumen, zur Verbesserung der Genauigkeit der Regurgitationsvolumen-Bestimmung und zur Annulus-Segmentierung [Wo01b], hybride Visualisierung des segmentierten Annulus zusammen mit der Morphologie- und/oder der Blutfluss-Information, die Doppler-Signal-basierte Herzzeitvolumen-Quantifizierung der sphärischen Integration von Geschwindigkeitsvektoren (SIVV, [BJA99]), sowie die winkel-korrigierte Darstellung von Flussprofilen in Arealen annähernd laminaren Flusses zur Beurteilung verschiedener Bauformen und Implantationsorientierungen von künstlichen Herzklappenprothesen [Wo00b].

Alle Funktionen sind sowohl unter Windows als auch unter Unix/Linux und als Chili®-PlugIn verfügbar und auf einem normalen PC lauffähig.

5 Regurgitationsvolumetrie

Die in das im vorigen Abschnitt kurz vorgestellte Auswertesystem integrierten Funktionen werden zur Zeit klinisch erprobt. Ergebnisse von Untersuchungen im Bereich der Regurgitationsvolumetrie werden im Folgenden beschrieben.

Die klinische Beurteilung des Mitralklappeninsuffizienzschweregrades ist eines der am meisten erforschten Themen der klinischen Kardiologie. Bisher gibt es noch keine zuverlässige Methode für die Messung der Klappenregurgitation bei Patienten.

5.1 Patienten mit Mitralklappeninsuffizienz

Wir haben den Stellenwert des neuentwickelten dreidimensionalen Farbdopplers zur Quantifizierung der Mitralklappeninsuffizienz und die Anwendung der neuen automatischen Methode zur Segmentierung und Vermessung der Jets in klinischen Studien untersucht.

Ein neuer Parameter der Mitralinsuffizienz, das Jetvolumen, wurde mit den heutigen zur Verfügung stehenden klinischen Methoden verglichen: (1) der maximalen Farbdopplerjetfläche; (2) der Berechnung des Regurgitationsvolumens und der Regurgitationsfraktion, gemessen mit der Methode des gepulsten Dopplers; (3) der Beurteilung des Insuffizienzschweregrades mit der Angiographie; (4) der Messung des proximalen Jetdurchmessers nach der Methode der „Vena contracta“ [Re91]; (5) der Berechnung der Regurgitationsflussrate nach der proximalen Konvergenzmedthode (PISA-Methode, [Sh98]).

Die Quantifizierung der Mitralinsuffizienz mit der Methode der „Vena contracta“ und die Messungen der Regurgitationsvolumina mit der Methode der proximalen Konvergenzzone wurden in unserer Patientengruppe retrospektiv analysiert. Diese zwei Parameter zeigten keinerlei Korrelation mit dem angiographischen Schweregrad.

Bei allen Patienten (n=63) zeigte die Regressionsanalyse der Jetfläche keine signifikante Korrelation mit dem Regurgitationsvolumen ($r=0.67$), mit der Regurgitationsfraktion ($r=0.64$) und mit dem angiographischen Schweregrad ($r=0.65$). Im Gegensatz zu der Jetfläche, ergab das Jetvolumen eine signifikante Korrelation mit dem Regurgitationsvolumen ($r=0.92$), mit der Regurgitationsfraktion ($r=0.81$) und mit dem angiographischen Schweregrad der Mitralinsuffizienz ($r=0.90$).

Bei der Patientengruppe mit zentralen Jets (n=28) korrelierte die Jetfläche mit dem Regurgitationsvolumen ($r=0.85$), mit der Regurgitationsfraktion ($r=0.75$) und mit dem angiographischen Schweregrad ($r=0.92$). Bei der Patientengruppe mit zentralen Jets (n=28) korrelierte das Jetvolumen mit dem Regurgitationsvolumen ($r=0.86$), mit der Regurgitationsfraktion ($r=0.78$) und mit dem angiographischen Schweregrad ($r=0.96$). Bei der Patientengruppe mit exzentrischen Jets (n=35) konnte keine signifikante Korrelation zwischen der Jetfläche und dem Regurgitationsvolumen ($r=0.51$), der Regurgitationsfraktion ($r=0.50$) und dem angiographischen Schweregrad ($r=0.58$) nachgewiesen werden. Im Gegensatz zu der Jetfläche zeigte bei der Patientengruppe mit exzentrischen Jets das Jetvolumen signifikante Korrelationen mit dem Regurgitationsvolumen ($r=0.90$), der Regurgitationsfraktion ($r=0.76$) und angiographischen Schweregrades ($r=0.89$).

Die automatische Segmentierung und Messung des Jetvolumens stellt eine neue zuverlässige und reproduzierbare diagnostische Technik zur Beurteilung der Mitralinsuffizienz dar, die in der klinischen Routine eingesetzt werden kann.

5.2 In-Vitro-Studien

Obwohl die Ergebnisse unserer klinischen Studien eindeutig demonstrierten, dass das Jetvolumen einen aufschlussreichen und gut reproduzierbaren Parameter der Mitralklappeninsuffizienz darstellt, bleiben die grundlegenden theoretischen Einschränkungen der Farbdopplertechnik noch ein offenes Forschungsfeld. Kürzlich

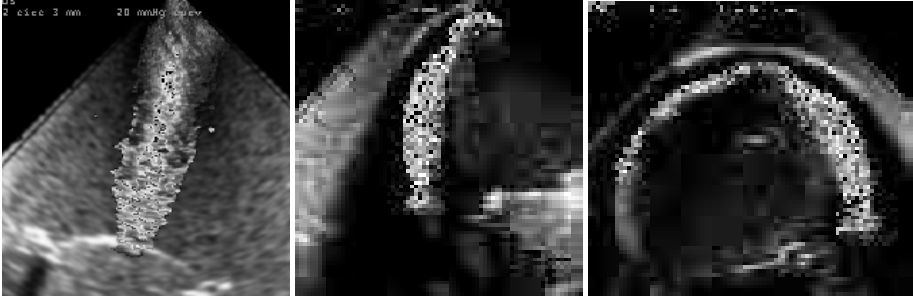

Abb. 1. Farbdopplersignale aus zentralen (links) und exzentrischen Jets (Mitte und rechts).

fürten wir eine Serie experimenteller In-Vitro-Studien durch mit dem Ziel, die Korrelation zwischen den mit unserem Segmentierungsverfahren gemessenen Jetvolumina und der eigentlichen Flussrate zu erforschen.

Die Ergebnisse aus zwei Studien, eine mit kontinuierlichem Fluss (Steady Flow) und eine mit pulsatilem Fluss (Pulse Duplicator) werden hier in einer kurzer Form vorgestellt.

5.2.1 Studie 1 (Steady Flow)

Die Daten aus einer Serie von 64 Untersuchungen in einem zentrifugalen Pumpsystem, das mit einem Satz von 14 verschiedenen Perikardmembranen ausgestattet wurde, wurden aufgenommen. In den Perikardlappen wurden 7 kreisförmige und 7 schlitzförmige Defekte, jeweils mit einem Durchmesser von 2 bis 8 mm, bereitgestellt.

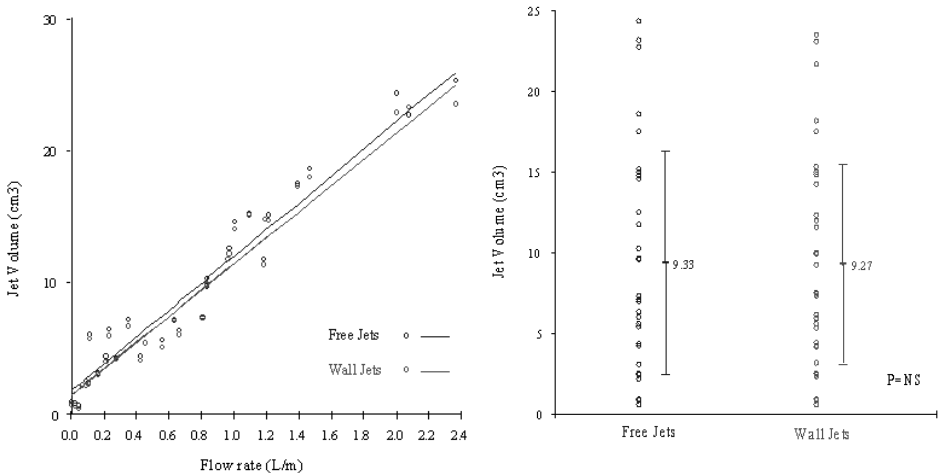


Abb. 2. Links: Signifikante Korrelation zwischen den Jetvolumina und der Flussrate bei zentralen (oben) und exzentrischen (unten) Jets. Rechts: Die zentralen und exzentrischen Jets zeigten keine signifikanten Unterschied.




Abb. 3. Pulse Duplicator aus Plexiglas®. Links: Die transösophageale Sonde (Pfeil) liegt in der Vorhofkammer. Rechts: Der Schlitten (Pfeil) mit einer biologischen Herzklappe.

Das System wurde mit einer blutähnlichen Flüssigkeit gefüllt, die zu 70% aus Wasser, zu 30% aus Glycerol und zu 2% aus Cornstarch bestand. Die Jetvolumina wurden in einer Serie mit verschiedenen Druckgradienten (von 10 bis 100 mmHg) gemessen. Die Flussrate wurde direkt aus der gesammelten Flüssigkeit gemessen. In einer Serie von 32 Untersuchungen wurden exzentrische Regurgitationsjets erzeugt, in denen die Flüsse entlang einer gekrümmten Oberfläche aus Plexiglas® gerichtet wurden, um die atriale Wand zu simulieren (Abb. 1).

Die Flussrate durch die Perikardmembranen variierten zwischen 0.18 l/min und 2.5 l/min (im Durchschnitt 0.84 ± 0.61 l/min). In beiden Untersuchungsserien (bei zentralen und exzentrischen Jets) konnte eine signifikante Korrelation zwischen den Jet-volumina und der Flussrate nachgewiesen werden (Abb. 2, links). Es wurde kein signifikanter Unterschied zwischen den zentralen und den exzentrischen Jetvolumina gefunden (Abb. 2, rechts).

5.2.2 Studie 2 (Pulse Duplicator)

Die tatsächlichen Regurgitationsvolumina wurden in einem geschlossenen pulsatilem System aus Plexiglas® gemessen. Das Modell basiert auf einem „Pulse Duplicator“ System, welches zur Auswertung der physikalischen Eigenschaften sowie der Regurgitationsflüsse von Herzklappenprothesen gebaut wurde (St. Jude Medical, St. Paul, Minnesota, USA). Dieses System besteht aus einer pneumatischen Pumpe, einer Vorhof- und Ventrikelkammer, einem Schlitten für die künstliche Herzklappe, zwei Millar-Kathetern zur Druckmessung und zwei elektromagnetischen Flowmetern (zur Messung des antegraden Flusses und des Regurgitationsflusses). Die transösophageale Sonde wurde in die Vorhofkammern eingebaut, um die Regurgitationsflüsse dreidimensional zu erfassen (Abb. 3). Die Regurgitationsjets wurden in einer Serie von biologischen Herzklappen mit 7 kreisförmigen und 7 schlitzförmigen Defekten, jeweils mit einem Durchmesser von 2 bis 8 mm gemessen.

Dieses pulsatile System ist in der Lage, akkurate Messungen der Flussrate, der Vorhof- und Ventrikeldrücke und der eigentlichen Regurgitationsvolumina zu erfassen. Eine Serie von 40 Messungen bei verschiedenen Defektengrößen und -formen wurden bei

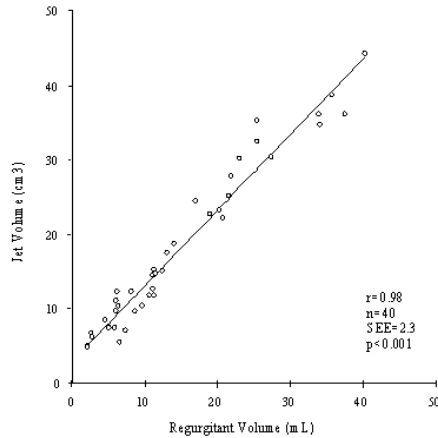


Abb. 4. Korrelation zwischen den Jetvolumina und den tatsächlichen Regurgitationsvolumina.

zwei verschiedenen Herzzeitvolumina (2.5 und 5 l/min) und bei verschiedenen Druckunterschieden zwischen dem Vorhof und dem Ventrikel ausgewertet. Die Ergebnisse bestätigten eine signifikante Korrelation zwischen den Jetvolumina und den echten Regurgitationsvolumina (Abb. 4).

6 Zusammenfassung und Ausblick

Das neuentwickelte echokardiographische Auswertesystem EchoAnalyzer® enthält eine Vielzahl von Funktionen zur Diagnose der Herzfunktion. Alle Komponenten des Systems sind in eine gemeinsame Oberfläche integriert, um eine möglichst einfache Benutzung zu gewährleisten.

EchoAnalyzer® ist nicht nur ein klinisch anwendbares Instrument, das Routinefragestellungen beantworten kann, sondern wurde für spezifische wissenschaftliche Fragestellungen entwickelt und erlaubt darüber hinaus die Bearbeitung neuer Forschungsgebiete. Mit dem EchoAnalyzer®-System steht für die zukünftige Arbeiten nun ein Paket zur Verfügung, dessen Funktionen zur Klärung vielfältiger klinischer Fragestellungen mit hoher Produktivität angewendet werden kann.

Nach Abschluss der ersten Erprobungsphase in der Herzchirurgischen Abteilung der Universität Heidelberg ist an die Weitergabe des Prototypen an andere Institutionen zwecks multizentrischer Evaluation gedacht.

Bezüglich des Bereichs der Regurgitationsvolumetrie wurden zusammenfassend folgende Ergebnisse erreicht:

(1) die Entwicklung eines neuen diagnostischen Verfahrens zur dreidimensionalen Rekonstruktion und Darstellung der einzelnen Farbdoppler-Flussgeschwindigkeits-signale in der originalen Farbkodierung; (2) die Entwicklung eines automatischen Segmentierungsverfahrens zur Trennung zwischen normalen und pathologischen

Flüssen; (3) der klinische und experimentelle Nachweis des Stellenwerts der Regurgitationsjetvolumina als reproduzierbarer nicht-invasiver Parameter zur Quantifizierung der Mitralinsuffizienz; (4) die systematische Untersuchung intrakardialer Blutflussstörungen bei verschiedenen Klappenvitien und die Erstellung eines Lernprogramms auf CD-ROM, das erstmals eine interaktive Analyse der dreidimensionalen räumlichen und zeitlichen Ausdehnung intrakardialer Blutflüsse ermöglicht.

Das Projekt wird von der Deutschen Forschungsgemeinschaft im Rahmen des SFB 414 „Informationstechnik in der Medizin – Rechner- und Sensorgestützte Chirurgie“ gefördert.

Literaturverzeichnis

- [BJA99] Brandberg J, Janerot-Sjöberg B, Ask P: Increased accuracy of echocardiographic measurement of flow using automated spherical integration of multiple plane velocity vectors. *Ul-trasound in Med. & Biol.*, 25(2):249-257, 1999.
- [De99] De Simone R, Glombitza G, Vahl CF, Albers J, Meinzer HP, Hagl S. Three-Dimensional Color Doppler. A New Approach for Quantitative Assessment of Mitral Regurgitant Jets. *Journal of The American Society of Echocardiography*, Vol. 12 (1999): 173-185
- [De00] De Simone R, Glombitza G, Vahl CF, Meinzer HP, Hagl S. Three-Dimensional Color Dop-pler Reconstruction of Intracardiac Blood Flow in Patients With Different Heart Valve Dis-eases. *Am J Cardiol*, 86, (2000):1343-1348
- [Gl98] Glombitza G, De Simone R, Merdes M, Mayer A, Vahl CF, Hagl S, Meinzer HP: Three-dimensional visualization and volumetric assessment of valvular regurgitant jets in echo-cardiography. *Proceedings Computer Assisted Radiology and Surgery '98*, Tokyo, 170-175, 1998.
- [Re91] Recusani F, Bargiggia GS, Yoganathan AP, Raisaro A, Valdes-Cruz LM, Sung HW, Bertucci C, Gallati M, Moises VA, Simpson IA, Tronconi L, Sahn DJ. A New method for quanti-fication of mitral regurgitant flow rate using color Doppler flow imaging of the flow conver-gence region proximal to a discrete orifice. *An in vitro study. Circulation* 83 (1991): 594-604
- [Sh98] Shandas R, DeGroff CG, Kwon J, Trujillo N, Gill EA, Valdez-Cruz L. Utility of Three-Dimensional Ultrasound Doppler Flow Reconstruction of the Proximal Jet to Quantify Ef-fective Orifice Area: In Vitro Steady and Pulsatile Flow Studies. *Journal of the American Society of Echocardiography*, Vol. 11, No. 4 (1998): 313-321
- [Wo00a] Wolf I, Glombitza G, De Simone R, Meinzer HP: Automatic segmentation of heart cavities in multidimensional ultrasound images. *Proc. SPIE Medical Imaging 2000: Image Processing*, Kenneth M. Hanson (ed), Vol. 3979, 273-283, 2000.
- [Wo00b] Wolf I, Glombitza G, De Simone R, Meinzer HP: Modellbasierte Analyse der Blutfluss-Dynamik in der Aorta mittels Doppler-Echokardiographie. In: Horsch A, Lehmann T (Hrsg.): *Bildverarbeitung für die Medizin 2000*, 299-303. Springer-Verlag, Berlin, 2000.
- [Wo01a] Wolf I, De Simone R, Glombitza G, Meinzer HP. EchoAnalyzer – A System for Three-Dimensional Echocardiographic Visualization and Quantification. *Proc. Computer Aided Radiology and Surgery (CARS)*, Berlin, (2001): in print
- [Wo01b] Wolf I, Hastenteufel M, De Simone R, Glombitza G, Vahl CF, Hagl S, Meinzer HP. Three-dimensional annulus segmentation and hybrid visualisation in echocardiography *IEEE Computers in Cardiology*: accepted