

Der Einsatz von Resektionsschablonen, Navigation und Robotern zur Knochenresektion und einzeitigen Rekonstruktion mittels individueller CAD/CAM-Implantate im Bereich des Hirnschädels

S. Weihe (1), M. Wehmöller (1), S. Hassfeld (2), A. Schramm (3), J. Raczkowsky (4), N.-C. Gellrich (3), H. Eufinger (1)

(1) Klinik für Mund-, Kiefer und Plastische Gesichtschirurgie, Ruhr-Universität Bochum, Deutschland

(2) Klinik und Poliklinik für Mund-, Kiefer- und Gesichtschirurgie, Ruprecht-Karls-Universität Heidelberg, Deutschland

(3) Klinik und Poliklinik für Mund-, Kiefer- und Gesichtschirurgie, Albert-Ludwigs-Universität Freiburg, Deutschland

(4) Institut für Prozessrechentechnik und Robotik, Universität Karlsruhe, Deutschland
stephan.weihe@ruhr-uni-bochum.de

1 Einleitung

Die an der Ruhr-Universität Bochum im Rahmen eines interdisziplinären Forschungsprojektes entwickelte Verfahrenskette zur präoperativen Fertigung individueller CAD/CAM-Schädelimplantate hatte ursprünglich die sekundäre Versorgung ausgedehnter Schädeldefekte zum Ziel [Ka01]. Bis Ende 2000 konnten mit Hilfe dieser Bochumer Methode an 37 europäischen Kliniken 190 Patienten mit 196 Schädelimplantaten aus Titan erfolgreich versorgt werden.

Mit zunehmender Zahl an Patientenanwendungen wurde bei besonderen Indikationen immer häufiger auch ein einzeitiges operatives Vorgehen gefragt, d. h. Knochenresektion und Defektversorgung erfolgen im selben Eingriff. Ein solches Procedere ist beispielsweise bei Tumoren der Hirnhäute mit Befall der Schädelkalotte erwünscht.

Um diesen Forderungen Rechnung zu tragen, entwickelte unsere Arbeitsgruppe Schablonen zur Führung einer Knochensäge zwecks exakter Resektion entlang der Implantatgrenzen unter Berücksichtigung der Neigung der Implantatränder.

Damit auch bei weniger komplexen und insbesondere kreisrunden Geometrien eine eindeutige Positionierbarkeit der Schablonen gewährleistet werden kann, ist der Einsatz von Navigationssystemen unter Nutzung der Daten aus dem CAD-System möglich.

Neue Entwicklungen im Bereich der Robotik [Bu98] erlauben darüber hinaus nach Planung der Trajektorien im CAD-System auch eine robotergeführte Knochenresektion unter Verzicht auf eine Resektionsschablone.

2 Material und Methode

2.1 CAD/CAM-Verfahrenskette

Die Verfahrenskette zur präoperativen Herstellung individueller Schädelimplantate beginnt mit der Datenakquisition mittels Spiral-Computertomographie (Spiral-CT). Als Bezugspunkte können vor der Datenakquisition Marker zur Registrierung eingebracht werden. Hierbei handelt es sich um Minischrauben im Bereich der Schädelkalotte oder bevorzugt eine dental fixierte Schiene mit integrierten Markern [Sc99, We00].

Die so erfaßten Daten des Schädels werden über eine standardisierte Schnittstelle an das CAD-System (STRIM 100, Matra Datavision, Paris, Frankreich; Workstation R 5000 Silicon Graphics, Mountain View, Ca., USA) übermittelt. Hier erfolgt nach Aufbereiten der Daten, bei vorhandenem knöchernen Defekt, die Konstruktion des Implantats auf der Basis von Freiformflächen. Dabei wird die Implantatgeometrie aus den Defekträndern und ggf. durch Spiegeln der intakten Gegenseite erreicht. Die Konstruktionsdaten werden anschließend zur computergestützten Fertigung an eine CNC-Fräsmaschine übermittelt, welche das Implantat bevorzugt aus einem Block Reintitan fräst [Eu95a, Eu95b, We95].

Darüber hinaus ist auch die Herstellung einer Hohlform zur Verarbeitung verformbarer Werkstoffe durch Pressen oder Gießen möglich [We00, We01]. Der Patientendatensatz im CAD-System dient bei noch nicht vorhandenem Defekt auch zur Planung der Knochenresektion, zur Konstruktion und Fertigung von Resektionsschablonen, zur intraoperativen Navigation sowie zur robotergestützten Resektion [Eu98, We00].

2.2 Resektionsschablonen

Um einen Vergleich verschiedener Resektionsschablonen und deren Optimierung zu ermöglichen, erfolgte nach Einbringen von Minischrauben die standardisierte CT-Datenakquisition von 3 Kunststoffschädeln mit identischer Schädelgeometrie.

Nach Festlegen der knöchernen Resektionsgrenzen erfolgten die Planung und die Fertigung eines Titanimplantats. Anschließend wurden 3 verschiedene Resektionsschablonen korrespondierend zu dem Implantat geplant, wobei der innere Rand der Schablone mit definierten Abständen zum äußeren Implantatrand im Sinne einer Spielpassung bei gleicher konischer Orientierung übereinstimmten. Schablone 1 wies eine punktförmige Auflage, Schablone 2 eine flächige Auflage und Schablone 3 eine linienförmige Auflage auf. Die Resektionsschablonen wurden aus Aluminium gefertigt.

Die Schablonen wurden anschließend auf ihre Praktikabilität untersucht und hinsichtlich der eindeutigen Positionierbarkeit und der Lagestabilität bewertet. Nach Fixierung der Schablonen mittels Minischrauben erfolgte die Knochenresektion durch Führung einer chirurgischen Mikrostichsäge entlang der Schablonen unter Berücksichtigung der Neigung der Implantatränder (Abb. 1).



Abb. 1: Resektionsschablone in situ: Die Schablone gibt durch Führung der Säge (links) die Größe des Defekts und die Neigung der Schnittflächen (rechts) vor.

2.3 Navigation

Navigationssysteme können die präoperative Planung, die intraoperative Navigation und die postoperative Kontrolle entscheidend erleichtern [Ha97, HM98]. Unter Verwendung einer Schablone mit linienförmiger Auflage erfolgte eine erste klinische Anwendung bei einem Patienten des Neurozentrums der Albert-Ludwigs-Universität in Freiburg mit temporolateraler Osteomyelitis.

Dabei erfolgte die vorbereitende Planung der Resektion seitens des Klinikums in Freiburg mit Hilfe eines geeigneten Planungs- und Navigationssystems (STN - Surgical Tool Navigator, Stryker-Leibinger/Zeiss, Freiburg/Oberkochen, Deutschland) basierend auf den CT-Daten des Patienten (Abb. 2). Zur Registrierung wurde eine dental fixierte Oberkieferschiene mit Markern verwendet [Sc99].

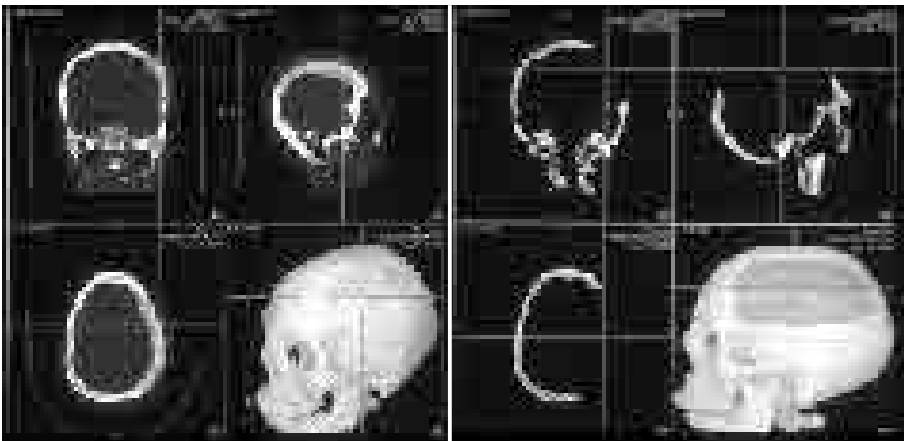


Abb. 2: Knöcherner Befund (Osteomyelitis) (links) und virtuell durchgeführte Knochenresektion (rechts) im Navigations- und Planungssystem (Surgical Tool Navigator - STN)

Implantat und korrespondierende Schablone wurden mit Hilfe der CAD/CAM-Verfahrenskette in Bochum konstruiert und aus Reintitan bzw. aus Aluminium in Relation zu den Markern gefertigt (Abb. 3).




Abb. 3: Schädelimplantat und korrespondierende Resektionsschablone zur einseitigen Knochenresektion und -rekonstruktion im CAD-System (links) aus verschiedenen Ansichten und nach präoperativer Fertigung (rechts)

Die Schablone ließ sich intraoperativ nach Freipräparieren der Schädelkalotte eindeutig und lagestabil positionieren. Ihre Position wurde nun mit Hilfe des Navigationssystems intraoperativ vor Durchführung der Knochenresektion verifiziert. Die Resektion erfolgte anschließend mit einem von der Schablone geführtem Kraniotom.

Postoperativ wurde der korrekte Verlauf der Resektionsränder in Relation zu den Registrierungspunkten der Oberkieferschiene erneut mit Hilfe des Navigationssystems überprüft.

2.4 Robotik

Um die robotergeführte Resektion bezüglich ihrer Praktikabilität beurteilen und mit der Schablonenresektion vergleichen zu können, erfolgte bei einem adulten formalinfixierten Schafskopf die Datenakquisition im Spiral-CT nach Einbringen von Titan-Minischrauben zur Referenzierung.

Nach Datentransfer in das CAD-System wurden zwei komplexe Defekte im frontolateralen Schädelbereich sowie zwei Schädelimplantate geplant und mittels einer CNC-Fräsmaschine aus Reintitan gefertigt.

Für den ersten Defekt wurde in gleicher Weise eine Resektionsschablone geplant und hergestellt. Für den zweiten Defekt erfolgte die Planung der Bahnkurven zur Roboterresektion basierend auf den CT-Daten und in Relation zu den als Markern eingebrachten Schrauben.

Die Knochenresektion im Bereich des ersten Defektes wurde mittels Resektionsschablone und oszillierender Säge von einem Chirurgen vorgenommen. Im Bereich des zweiten Defektes erfolgte die Resektion nach Datentransfer über eine ASCII-Schnittstelle von einem klinisch zugelassenen Roboter (CASPAR®, Modell Stäubli

RX90CR, Orto Maquet, Rastatt, Deutschland) in dem Institut für Prozessrechentchnik und Robotik der Universität Karlsruhe (Abb. 4).

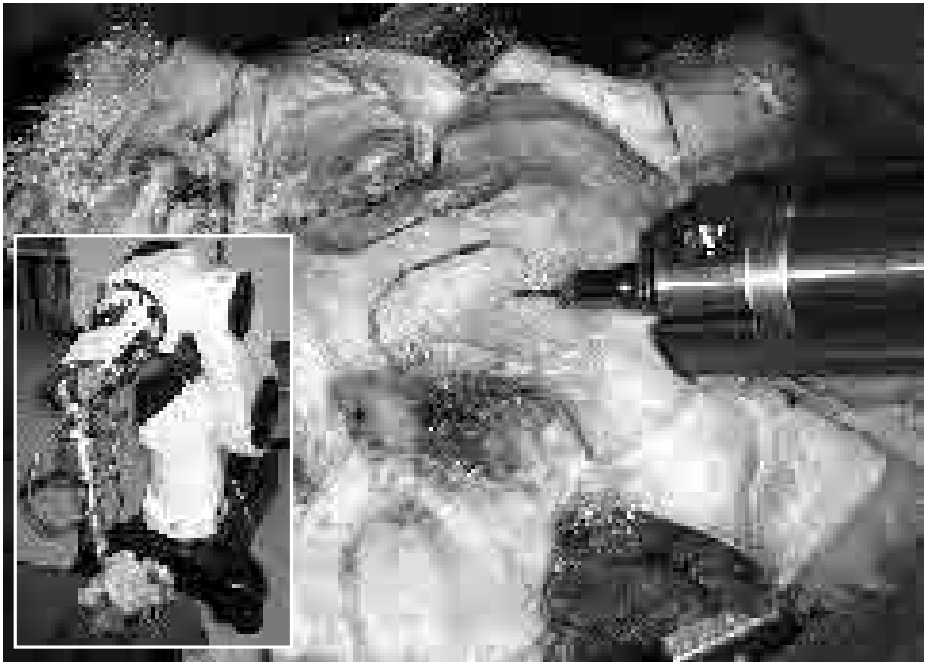

Abb. 4: Versuchsanordnung des Roboters (kleines Bild) während der Knochenresektion (großes Bild)

Die Bestimmung der Position des Schafsschädels in Relation zu dem Arm des Roboters (Referenzierung) erfolgte durch Detektion der Schrauben mittels eines intraoperativen Navigationssystems und des manuell geführten Roboterarms. Diese Vorgehensweise und das Vorhandensein je eines herkömmlichen Titanimplantats für beide Defekte, erlauben die kritische Gegenüberstellung beider Resektionsmethoden [We00].

3 Ergebnisse

3.1 Resektionsschablonen

Der Vergleich der bezüglich ihrer Auflagekonfiguration nach verschiedenen Konstruktionsprinzipien erstellten Resektionsschablonen (flächige, linienförmige oder

punktförmige Auflage) im Einsatz an identischen Kunststoffschädeln zeigte wesentliche Unterschiede in der eindeutigen Positionierbarkeit und der Stabilität bzw. Kippsicherheit. Die exakte Positionierung der Schablonen konnte anhand von zuvor eingebrachten Markierungsschrauben überprüft werden.

Während die Schablone mit flächiger Auflage sich in keiner Position kippfrei positionieren ließ, konnte die Schablone mit punktueller Auflage (3-Punktauflage) in fast jeder Position stabil und kippfrei aufgesetzt werden. Die Schablone mit linienförmiger Auflage ließ sich hingegen sehr eindeutig in nur einer Position bei hoher Stabilität positionieren.

Letztere Schablone ist daher ohne Unterstützung durch Navigationssysteme zur Positionierung sicher und eindeutig aufzubringen und somit die am besten geeignete Schablone. Eine Schablone mit punktueller Auflage ist nur in Verbindung mit intraoperativer Navigation zur Positionierung, bei dann allerdings hoher Stabilität/Kippsicherheit, einsetzbar, während eine flächige Auflage für größere Schablonen mit komplexer Geometrie grundsätzlich ungeeignet ist.

Entsprechend war die Positionierung der nach diesen Erkenntnissen konstruierten Resektionsschablonen sowohl bei dem Kadaverversuch mit dem Schafschädel als auch intraoperativ bei der Patientenanwendung in Freiburg aufgrund der komplexen Defektgeometrie exakt möglich. Beim Patienten ließ sich mit Hilfe des Surgical Tool Navigator (STN, Stryker-Leibinger/Zeiss) die exakte Positionierung intraoperativ vor der Resektion verifizieren.

Eine präzise Knochenresektion entlang der Implantatgrenzen unter Berücksichtigung der Neigung der Implantatränder war in allen Fällen problemlos möglich. Daraus resultierte eine sehr gute Paßgenauigkeit der Implantate.

3.2 Navigation

Die Navigation hat sich als geeignetes Instrument bei der Planung und Durchführung einzeitiger Knochenresektionen und Defektversorgungen mit präoperativ individuell gefertigten Titanimplantaten erwiesen.

Basierend auf der Planung der Knochenresektion an der Albert-Ludwigs-Universität in Freiburg mit Hilfe des STN konnte die Fertigung von Schablone und korrespondierendem Implantat in Bochum erfolgen. Bei der anschließenden Operation in Freiburg konnte die Schablonenposition mittels des STN vor der Resektion verifiziert werden.

Die Überprüfung der Resektionsgenauigkeit in Bezug auf die zugrundeliegende Planung durch den STN in Freiburg erbrachte eine hohe Übereinstimmung von Planung und Ausführung mit einer Abweichung von < 1 mm in den meisten Abschnitten der Resektionsgrenzen.

Diese Präzision zeigt, daß ein Navigationssystem zur präoperativen Planung, intraoperativen Navigation und postoperativen Kontrolle gleichermaßen erfolgreich eingesetzt werden kann.

3.3 Robotik

Die Knochenresektion durch einen Roboter entsprechend der im CAD-System durchgeführten präoperativen Planung ist, wie der vorbeschriebene Versuch gezeigt hat, grundsätzlich schon jetzt möglich. Der Datentransfer vom CAD-System zum Robotersystem ist gelöst.

Bei der Roboterresektion waren die aufgezeichneten Kräfte mit 2 N bis 3 N in der X-Achse, 12,5 N bis 17,5 N in der Y-Achse sowie 22 N bis 23 N in der Z-Achse sehr schonend. Alle Knochenschnitte wurden mit einer Werkzeuggeschwindigkeit von 1 mm/s durchgeführt, die Schnitttiefe war mit bis zu 8 mm teilweise etwas zu tief. Die Schnittbreite entsprach mit 2 mm dem Durchmesser der Fräse.

Aufgrund der Komplexität der gewählten Trajektorien ergaben sich Probleme bezüglich der optimalen Positionierung von Roboter und Schädel. Durch die begrenzte Beweglichkeit des Roboterarms mußte die Fräse dreimal angesetzt werden, was jedesmal eine erneute Registrierung erforderlich machte.

Bezüglich der Präzision und Paßgenauigkeit des Implantats war die Resektion mittels Schablone durch einen Chirurgen der Roboterresektion überlegen (Abb. 5) [We00].

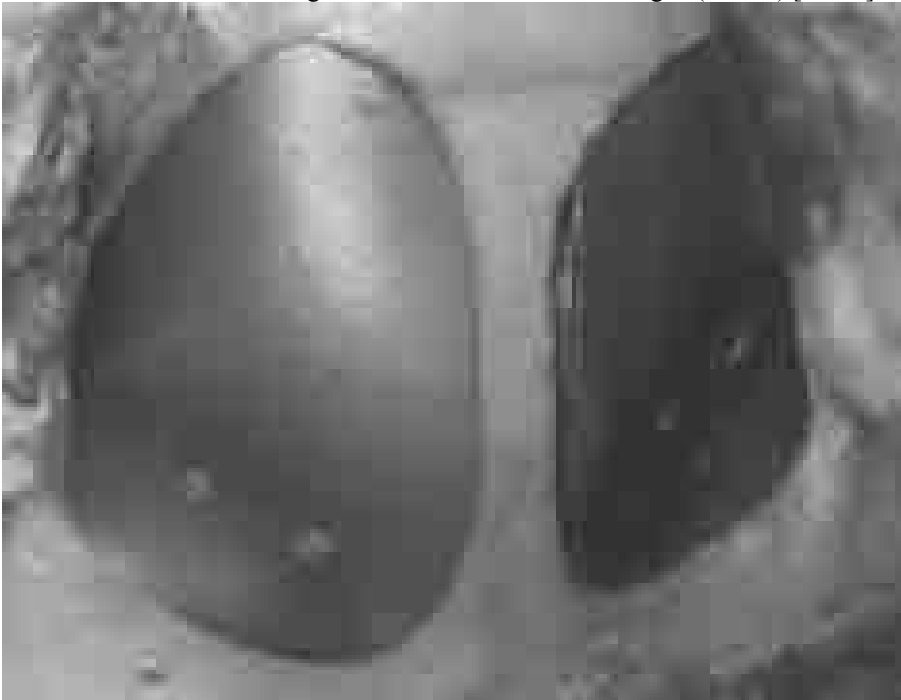

Abb. 5: Mittels Schablone und oszillierender Säge geschaffener Defekt (links) im Vergleich zu der Roboterresektion (rechts) nach Versorgung durch je ein Titanimplantat

4 Diskussion

Die Nutzung einer Resektionsschablone stellt eine einfach praktikable Möglichkeit zur kosmetisch und funktionell anspruchsvollen primären Defektversorgung ausgedehnter Schädeldefekte bei bestimmten Indikationen dar und macht einen zweiten operativen Eingriff überflüssig.

In Kombination mit Planungs- und Navigationssystemen ist die präoperative Planung durch Fremdkliniken in der Form möglich, daß Schablonen und Implantate auch bei sehr komplexen Versorgungen mit hoher Präzision gemäß der Vorgaben der Fremdklinik in Bochum gefertigt werden können.

Die intraoperative Kontrolle der Schablonenposition sowie die postoperative Kontrolle des Operationsergebnisses dienen der Dokumentation und erhöhen die Sicherheit.

Die Einbindung des Roboters in die Verfahrenskette zur Planung und Herstellung individueller Schädelimplantate ist gelungen, bei zur Zeit noch geringer Überlegenheit der Resektionsschablone in Bezug auf die Präzision und Praktikabilität. Zur Erhöhung der Planungssicherheit ist die Visualisierung der Bahnkurven des Roboters anzustreben und vor Anwendung am Menschen müssen aktive Sicherheitskonzepte erarbeitet werden, um dem Patienten einen größtmöglichen Schutz vor systembedingten Fehlern zu bieten.

Danksagung: Wir danken der Deutschen Forschungsgemeinschaft für ihre Unterstützung (DFG Eu 49/1-1).

Literaturverzeichnis

- [Bu98] Burghart C, Hassfeld S, Raczkowski J, Wörn H, Rembold U. A Surgical Robotic System for Maxillofacial Surgery. In: Lemke HU, Vannier MW, Inamura K, Farmann AG, eds.: Computer Assisted Radiology and Surgery - CARS '98. Amsterdam: Elsevier Press, 1998; 569
- [Eu95a] Eufinger H, Wehmöller M, Machtens E, Heuser L, Harders A, Kruse D. Reconstruction of craniofacial bone defects with individual alloplastic implants based on CAD/CAM-manipulated CT-data. J Craniomaxillofac Surg 1995; 23: 175
- [Eu95b] Eufinger H, Wehmöller M, Harders A, Heuser L. Prefabricated prostheses for the reconstruction of skull defects. Int J Oral Maxillofac Surg 1995; 24: 104
- [Eu98] Eufinger H, Wittkamp ARM, Wehmöller M, Zonnefeld FW. One-step frontoorbital resection and reconstruction with individual resection template and corresponding titanium implant - a new method of computer aided surgery. J Craniomaxillofac Surg 1998; 26: 373
- [Ha97] Hassfeld S, Raczkowski J, Bohner P, Hofele C, Holler C, Mühlhing J, Rembold U. Robotics in oral and maxillofacial surgery. Possibilities, chances, risks. Mund Kiefer Gesichtschir 1997; 1: 316
- [HM98] Hassfeld S, Mühlhing J. Navigation in maxillofacial and craniofacial surgery. Comput Aided Surg 1998; 3: 183
- [Ka01] Kamyszek T, Weihe S, Scholz M, Wehmöller M, Eufinger H. Die Rekonstruktion kraniofazialer Knochendefekte mit individuell vorgefertigten Titanimplantaten: Nachuntersuchung und Auswertung von 76 Patienten mit 78 Titanimplantaten der Jahre 1994-1998. Mund Kiefer Gesichtschir (im Druck)

- [Sc99] Schramm A, Gellrich NC, Schön R, Naumann S, Bühner U, Schmelzeisen R. Non-invasive referencing in computer assisted surgery. *Med Biol Eng Comp* 1999; 37: 644
- [We95] Wehmöller M, Eufinger H, Kruse D, Massberg W. CAD by processing of computed tomography data and CAM of individually designed prostheses. *Int J Oral Maxillofac Surg* 1995; 24: 90
- [We00] Weihe S, Wehmöller M, Schliephake H, Hassfeld S, Tschakaloff A, Raczkowsky J, Eufinger H. Synthesis of CAD/CAM, robotics and biomaterial implant fabrication: single-step reconstruction in computer-aided frontotemporal bone resection. *Int J Oral Maxillofac Surg* 2000; 29: 384
- [We01] Weihe S, Wehmöller M, Tschakaloff A, von Oepen R, Schiller C, Epple M, Eufinger H. Alternative Knochenersatzmaterialien zur präoperativen Fertigung individueller CAD/CAM-Schädelimplantate. *Mund Kiefer Gesichtschir* (im Druck)